頸部椎間板疾患に対する腹側減圧術

中原　公彦
なかはら動物病院（岐阜）

はじめに

頸部椎間板疾患に対しては、ほとんどの症例で腹側減圧術は適応であると考えている。しかし脱出した椎間板物質が側方や背側に移動している場合や、連続した椎間で脱出している場合もしくは超小型犬種の場合などは、背側椎弓切除術や片側椎弓切除術なども検討する必要があると思われる。

今回は、頸部椎間板疾患に対する腹側減圧術について、私の方法と考えを述べたい。

頸部椎間板疾患の重症度分類（当院での）

重症度	臨　床　症　状	神経学的検査
G:1	歩行正常、頸部疼痛あり	神経学的検査正常
G:2	起立歩行可能。ふらつき、転倒あり （再発性の疼痛）	運動失調 姿勢反応（固有知覚）：低下～消失
G:3	起立歩行不可能、随意運動あり	不全麻痺、随意運動あり
G:4	起立歩行不可能、随意運動なし、深部痛覚あり	四肢完全麻痺、深部痛覚あり
G:5	起立歩行不可能、深部痛覚なし	四肢完全麻痺、深部痛覚なし

頸部椎間板疾患に対する腹側減圧術術式

１．ポジショニング：患犬を仰臥位に保定し、頸部の下にタオル等をあてて頸部を伸展させる。
２．切皮：頸部腹側正中を切開。（この手術は常に正中を意識すること）
　　責任部位の確認は、環椎翼と第 6 頸椎の腹側に突出した横突起を指標に行う。
３．胸骨頭筋、胸骨舌骨筋の正中を鈍性に分離して気管を露出させる。
４．反回神経と気管を一緒にして上方に分離すると、食道が確認できる。
５．さらに頸動脈、頸静脈、迷走神経を一緒に下方に分離すると、食道の下に頸長筋が確認できる。
６．頸長筋正中で、筋肉上から責任部位を確認する。
７．頸長筋は椎体腹側の腹稜に付着しているので、付着部を切断し、ゲルピー開創器を頸長筋にかける。
８．椎間板を確認し、腹側縦靭帯を＃11 のメスで椎体の幅の 1/3 で切除する。
９．椎間板を中心にラウンドバーでスロットを形成する。この時、脊髄造影Ｘ線検査で脱出した髄核が椎間板の真上なのか、頭側もしくは尾側にずれているのかを確認しておき、スロット作成の位置を決定する。（もし脱出髄核が椎間板の真上ならば、椎間板線維輪が常に真中になるように椎体を削っていく。）正中を外さないようにし、スロットの幅は椎体幅の 3 分の 1 以下までとする。
１０．　皮質骨、海綿骨、皮質骨と掘っていくと背側縦靭帯が現れる。
１１．　背側縦靭帯を切除後、脱出した椎間板物質を摘出除去する。脱出した椎間板物質は線維輪や、背側縦靭帯であったり、石鹸状やチーズ状やクリーム状の髄核などであったりする。
１２．　椎骨静脈叢より出血させたら、ゼラチンスポンジなどで止血する。
１３．　スロットの前後の椎体を左右に動かして、関節の可動域が増加（脱臼）していないか確認する。
１４．　スロットに脂肪片を充填し、頸長筋、ついで胸骨舌骨筋を吸収性の糸で縫合する。
１５．　皮膚は非吸収性の糸で縫合し、手術を終える。
１６．　抜糸は約２週間後に行う。

腹側減圧術の前後

1．症状が軽度（頚部痛のみかふらつき歩行）でも、なかなか症状が改善しない症例や、再発性もしくは進行性の症例に対しては、積極的に検査や減圧手術を行うべきであると考える。
2．稀にではあるが頚部椎間板疾患が原因で、後肢のみに麻痺が出現する場合がある。この場合も正確に診断を行い、的確な治療を行うことが重要である。
3．責任部位が C6-7 や C7-T1 などの症例の場合は、スロット作成時に胸骨が障害となるため、仰臥位に保定した犬の左側に術者は位置し、頭側方向から尾側方向に向かってスロットを形成すると良い（術者右利き）。
4．手術は手術用顕微鏡を用いて行っている。（大変よく見え、正確な手術が出来る）
5．手術直後に単純Ｘ線検査を行い、脊髄への圧迫の減少や、スロット幅の確認をする。さらにストレスＸ線検査を行い、脱臼の有無の確認をする。
6．減圧できれば予後は比較的良い。（疼痛は１日～５日で消失。固有知覚は３日～７日程度で回復する。）
7．術後は手術部位の脱臼に注意。ほとんどの症例で頚部痛は２～３日で消失するが、なかには１週間以上続くものや痛みが再発するもある。手術部位の椎間板が亜脱臼を起こしていないか、確認が必要である。（スロット幅は椎体幅の 1/3 以下とするが、それでも関節可動域は術前より増加している。）脱臼と診断したら、椎体固定術を検討、実施する。
8．横臥状態の重症症例では、10 日から 30 日ぐらい回復に日数を要することがある。

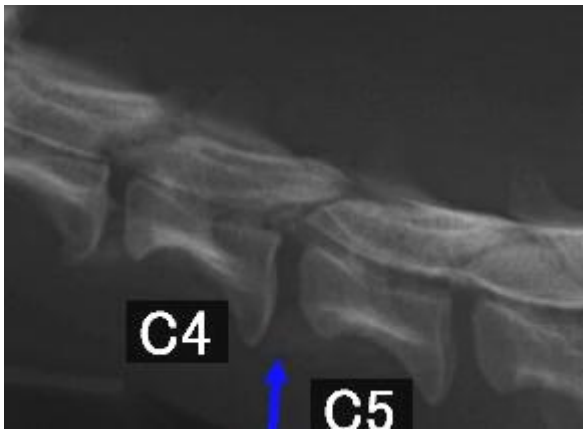

図１：脊髄造影Ｘ線検査

図２：頚長筋分離

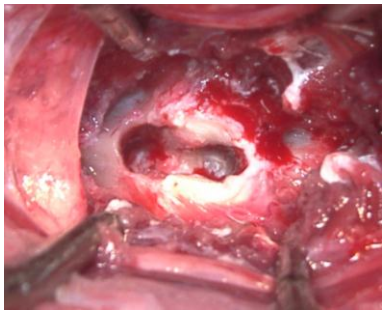

図３：スロット作成

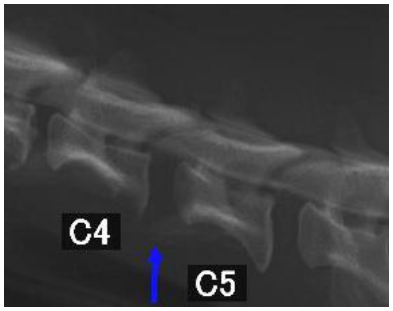

図４：手術直後Ｘ線検査１

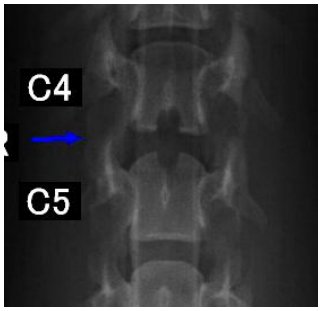

図５：手術直後Ｘ線検査２